

ЕНДО-ПАРОДОНТАЛНИ ЛЕЗИИ. ВТОРА ЧАСТ - КЛИНИЧНА ПРОБЛЕМАТИКА

Мая Дойчинова¹, Мила Калинова², Майя Колева¹

¹Катедра по консервативно зъболечение и орална патология

²Факултет по дентална медицина, Медицински университет - Варна

ENDO-PERIODONTAL DISEASES. PART TWO - CLINICAL ISSUES

Maya Doychinova¹, Mila Kalinova², Mayya Koleva¹

¹Department of Conservative dentistry and oral pathology

²Faculty of Dental Medicine, Medical University of Varna

РЕЗЮМЕ

По епидемиологични данни инфекциите в ендодонта и пародонталните заболявания са етиологичната причина в 50% от случаите на загуба на зъба. В хода на професионалния си живот всеки лекар по дентална медицина се среща многократно с лезии от ендодонтски и пародонтален характер, както и с такива със смесена етиология и клинична изява. Оптималният план на лечение е логично следствие от диференцирането на етиологичния фактор и на локализация на процеса. И трите фактора подsigуряват максимално точната прогноза относно дългосрочната функционална и структурна годност на зъба. Критичният поглед върху класификациите е пряко свързан с предложените в литературата подробни протоколи на клинично и параклинично изследване, както и с лечебния подход.

Ключови думи: ендо-пародонтални лезии, ендодонтско лечение, направлявана тъканна регенерация

ABSTRACT

Epidemiological studies confirm the fact that endodontic infections and periodontal disease are the etiological cause in 50% of cases of loss of the tooth. In the course of his professional life every dentist faces repeatedly lesions of endodontic and periodontal origin, as well as such with a mixed etiology and clinical manifestation. The optimal treatment plan is a logical consequence of the exact evaluation of the etiology and the localization of the process. All three factors contribute to the most accurate long-term prognosis concerning the functional and structural capacity of the tooth. The critical analysis of the existing classifications is directly connected with the detailed protocols of clinical and paraclinical evaluation as well as with the treatment approach.

Keywords: endo-perio lesions, endodontic therapy, guided tissue regeneration

КЛАСИФИКИЦИИ НА ЕНДО-ПАРОДОНТАЛНИТЕ ЛЕЗИИ

През 1972 Симон, Глик и Франк предлагат класификация, която е базирана на етиопатогенезата на заболяванията на ендо-пародонталния комплекс, като акцентът е поставен върху мястото на възникване на патологията, първично (7,20,21). В тази класификация, която е съвсем адекватна и използвана клинично и теоретично и до днес, съществуват пет отчетливи категории:

- Първични ендодонтски лезии
- Първични пародонтални лезии

Комбинирани:

- Първични ендодонтски лезии, вторично засягащи пародонта
- Първични пародонтални, вторично засягащи ендодонта
- Истински комбинирани лезии
- Конкомитантни или паралелно съществуващи, но невлияещи си взаимно лезии с двоен произход.

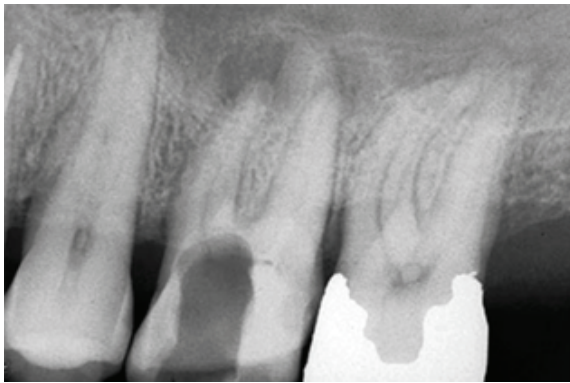
Характеристиката на ендо-пародонталните лезии според тази класификация е следната:

Първични ендодонтски лезии

Ексудатът, който е следствие на инфекция на ККС, формира фистулен ход, завъртващ хода си в гингивалния сулкус. При пародонтално сондиране в тази ситуация ще се открие дълбок, но тесен, ограничен джоб, чието дъно е или апикалният форамен, или някой по-изявен латерален канал. И в двата случая това е мястото на излизане на възпалителния ексудат от ендодонтското пространство, където се разполага източникът на инфекция. Окончателното потвърждаване на диагнозата е при отрицателен тест за виталитет. При витална пулпа диагнозата лезия от ендодонтски произход се изключва (16).

Първични ендодонтски с вторично пародонтално въвличане

Това е логично продължение на нелекува-



Фиг. 1.

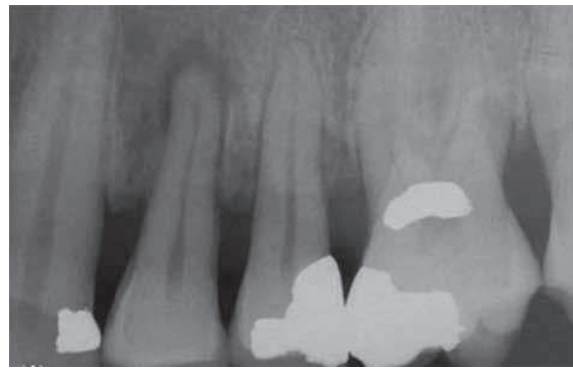
на първична ендодонтска лезия с фистулен ход в гингивалния синус. Ситуацията благоприятства инфилтриране на бактерии от зъбната плака или зъбен кариес, които започват да колонизират джоба около фистулния ход, водят до загуба на аташман и апикална миграция на свързващия епител.

Първични пародонтални

Ако хроничното пародонтално възпаление не се стопира с подходящо лечение, то неминуемо прогресира апикално. Тестът за виталитет на пулпата е положителен и потвърждава диагнозата първична пародонтална лезия. При пародонтално сондиране джобовете са по-широки и обикновено генерализирани (17).

Първични пародонтални с вторично въвличане на ендодонта

Тук има известно противоречие в становищата на различни автори, занимаващи се с проблема. Симон, Грик, Франк постулират, че при напредването на генерализирано пародонтално

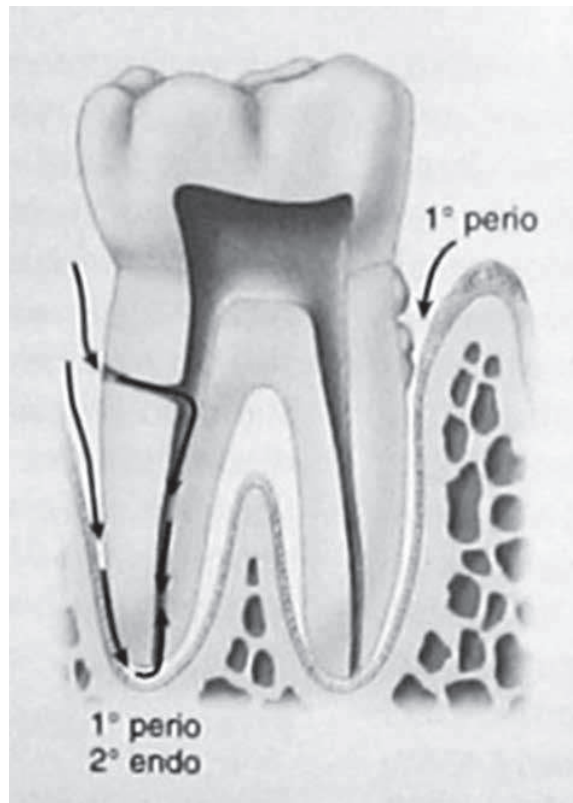


Фиг. 2

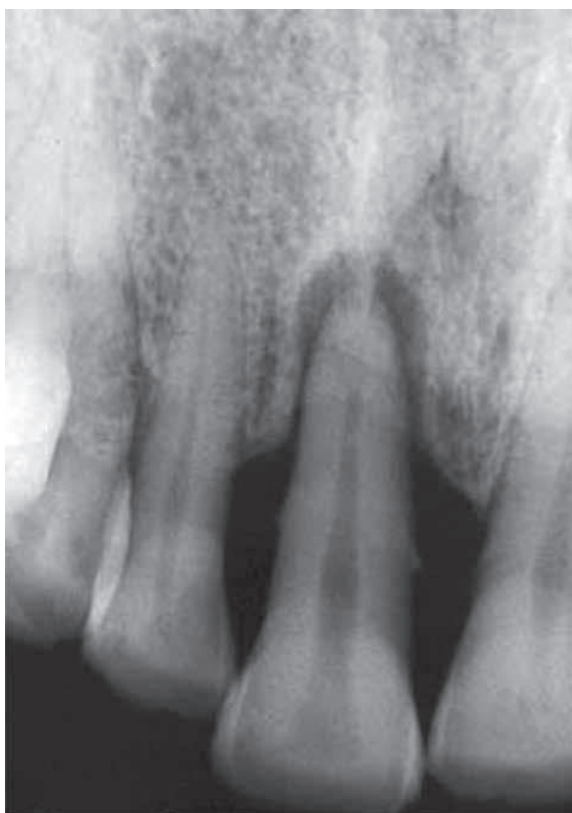заболяване, при достигане до латерални канали или до апикален форамен и персистирание на болестния процес се създават благоприятни условия на пародонтопатогените да навлязат към ендодонта и да предизвикат локална пулпна некроза. Наричат този тип некроза - ретроградна пулпна некроза (17,18,20). Други автори обаче поддържат становището, че макар теоретично логична и възможна, тази ситуация си остава много трудно потвърдима клинично (5).

Комбинирани лезии

На един и същи зъб могат да съществуват едновременно две различни патологии. Ендодонтската лезия ще прогресира коронарно, а паро-



Фиг. 3



Фиг. 4

донталната – апикално, и в определен момент те биха могли да се срещнат и да се слоят.

Основната критика в литературата към тази класификация се състои в това, че е недостатъчно ориентирана към практиката и лечебния подход (1). Авторите на тази критика предлагат нова класификация, основаваща се на наблюдение на клинични ситуации и разделят ендо-пародонталните лезии в три класа:

1. Коронарно-апикални, плак-индуцирани пародонтални лезии
2. Апикално-коронарни пародонтални лезии с ендодонтски произход
3. Комбинирани ендо-пародонтални лезии

Диагнозата се поставя на базата на резултатите от теста за виталитет на зъбната пулпа, както и на сондирането на пародонталните джобове. Докато лезиите са пространствено близо до източника на инфекция, диагнозата се поставя лесно по локализацията. Когато започнат да прогресират обаче, е необходимо по-детайлно клинично и параклинично проучване.

ПОСТАВЯНЕ НА ДИАГНОЗА

Сондирането като диагностичен помощник

1. Ако при сондиране на едни и същи зъби се установят множество места с пародонтален

джоб, то тогава най-вероятната диагноза е коронарно-апикална плак-индуцирана пародонтална лезия. В случай че зъбът е витален, всяка възможност за ендодонтски произход се изключва.

2. От друга страна, маргинално сондиране на дълбок пародонтален джоб не отговоря за дължително на загуба на аташман, а може да посочва фистулен ход. Когато сондирането се комбинира с рентгенографско изследване, ясно се вижда причината за фистулния ход. Вариантите за два:

- дрениране на инфектирана ККС;
- дрениране на инфектирана ККС плюс наличие на вертикална фрактура.

Фистулният ход може да премине директно през влакната на пародонталния лигамент. При поставянето на гутаперков щифт за контролна рентгенография се вижда, че най-често върхът на щифта достига до апикалния форамен.

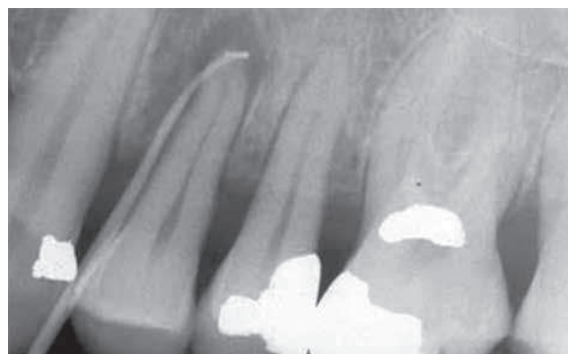
Може и да премине през периоста и в този случай процесът се нарича извънкостна субпериостална фистулизация. Този тип дренаж обикновено се проявява или букално, или лингвално на инфектирания зъб. Понякога може да е вестибуларно на съседен зъб.

Що се отнася за фистули, дрениращи се в сулкуса, има случаи, когато се дренират в сулкуса на съседен зъб.

Сондирането и индивидуалните карти на всеки пациент са от изключително значение и особено в случаите на:

- лезии с ендодонтски произход;
- зъби с анамнеза за травма;
- зъби, подложени на ортодонтско лечение;
- обширни и дълбоки obturации;
- зъби с променен цвят на клиничната корона.

В заключение: тесните дълбоки джобове са типичен белег на апикално-коронарни лезии, особено при невитален зъб. Широките генерали-



Фиг. 5

зирани джобове са белег на коронарно-апикални плак-индуцирани лезии (5,11,13,16).

КЛИНИЧЕН ДИАГНОСТИЧЕН ПРОТОКОЛ

По-долу е представен подробен протокол за всестранно изследване при наличие на ендо-пародонтален проблем (9,19,23).

- Анамнеза – давност, епизоди на травма, характер на болка, скорошно лечение.
- Оглед на меки тъкани и прикрепена гингива – налично възпаление, улцерации и фистулни ходове.
- Оглед на твърдите зъбни тъкани – кариес, дефектни възстановявания, ерозия, абразия и нетипичен цвят на клиничната корона.
- Секторни рентгенографии за уточняване състоянието на периапикалния перодонциум, установяване липса / наличие на латерални канали, състояние на парапупларни и радикуларни щифтове, костна резорбция, коренова резорбция, директно пулпно покритие.
- Тест за виталитет на зъбната пулпа – аплициране на студени дразнителни, провеждане на електроодонтодиагностика, кавитен тест.
- Перкусия – вертикална и хоризонтална.
- Палпация.
- Пародонтално сондиране.
- Проследяване на фистулния ход.
- Тестване за наличие на пукнатини и фрактури на ТЗТ-транилюминация, оцветяване, багрила, bite-stick test.

СИСТЕМАТИЗИРАНИ ЛЕЧЕБНИ ПОДХОДИ И ПРОГНОЗА

При първичните ендодонтски или първични пародонтални, с точна диагноза, не съществува клинична трудност. Ако зъбът е витален, лезията задължително е от пародонтален произход. И обратното - при невитален зъб лезията е категорично с ендодонтска етиология. Това определя и лечебния подход - ендодонтско лечение и пародонтална терапия в първия случай и само ендодонтско лечение във втория. Прогнозата и при двата вида лезии е добра (5,19).

Няколко постулата са отправни точки, които формират поведението на денталния лекар при лечението на ендо-пародонтални лезии:

- Тогава, когато е невъзможно да се даде точна диагноза, приема, че етиологично про-

блемът е с ендодонтски характер, тъй като екзактно ендодонтско лечение може да коригира и двете лезии.

- Ендодонтското лечение винаги се провежда преди пародонталното.
- Тежестта на пародонталното заболяване е ключова за крайната прогноза (11,14,19,22,23).

Комбинираните ендо-пародонтални лезии представляват сериозно предизвикателство, тъй като са сходни клинично и параклинично.

Често се предприема лечение с налична работна диагноза и в зависимост от постигнатите резултати при проследяването след лечение се поставя дефинитивната (19).

Ако се вземе решение за единствено пародонтално лечение, при витален зъб е задължително проследяване на виталитета на пулпата. Най-честите пародонтални техники са: създаване на нов аташман, гингивектовия, апикално преместване на ламбо. Прогнозата се определя в зависимост от сериозността на пародонталното заболяване и отговора на пациента към лечението (2,3,6,15).

При истински комбинираните лезии се провежда първо ендодонтско лечение (3,8,9). Лечението се проследява, оценява се изходът от него след 2-3 месеца и едва тогава се преценяват нуждата и видът пародонтално лечение - пародонтална хирургия или консервативна обработка на кореновите повърхности и на пародонталните джобове. Тази последователност дава достатъчно време за първично заздравяване на тъканите и по-добра преценка на пародонталния статус.

Ендо-лезии с вторично пародонтално възпаление - първо и веднага механична и химична обработка, временно запълване на ККС с калциево-хидроксидна паста, която наред с другите ефекти да възпрепятства вторичното контаминиране на ендодонтското пространство (2).

Клиничният случай се проследява два до три месеца и едва тогава се предприема пародонтално лечение. Обикновено настъпва първично тъканно възстановяване и е възможна по-добра оценка на пародонталния статус (3).

ПРОГНОЗА

Прогнозата зависи от степента на пародонталната лезия и отговора на пациента към пародонтално лечение.

Случаите на истински комбинираните лезии са с по-неблагоприятна прогноза, особено когато е свързана с масивна загуба на аташман. Прогнозата е по-благоприятна, ако има възможност

за използване на техники за костно заместване - увеличаване на костната поддръжка и направлявана тъканна регенерация (4,15,24). Към тях се пристъпва след преценка на отговора към конвенционално пародонтално лечение.

ЕНДО-ПАРОДОНТАЛНИ ЛЕЗИИ, ВЪЗНИКНАЛИ ЯТРОГЕННО, ВСЛЕДСТВИЕ НА ПЕРФОРАЦИИ

Най-правилното клинично поведение е своевременно кръвоспиране, дезинфекциране и запечатване на мястото на перфорация с подходящ биосъвместим, бактерициден и херметично obtуриращ материал. Подходящи са МТА циментите, биокерамичните цименти, както и някои от глас-йономерните цименти. От значение за прогнозата са множество фактори, сред които: степента на първична инфекция в ендодонта, количеството на остатъчни твърди зъбни тъкани, общомедицински статус на пациента. Заболявания, свързани с компрометирано кръвоснабдяване и смутена имунна защита, влошават прогнозата. Успехът на лечението се определя не толкова от площта на перфорацията, а от давността и възможността за осигуряване на стерилност - непосредственото запечатване без отлагане (10,12).

ЗАКЛЮЧЕНИЕ

Проблемът с лечението на ендо-пародонталните лезии е честа клинична действителност за всеки практикуващ лекар по дентална медицина. Систематичен подход при изследването на болни с такива лезии ще потвърди диференциално диагностично, в повечето случаи, ендодонтска ли е инфекцията или пародонтална. Както и доколко вторично е въввлечена едната от двете или и двете структури. Един от определящите клинични белези е виталитета на зъба, насочващ директно към едната от двете патологии. При затруднения в класифицирането на лезията като първично ендодонтска или пародонтална, правилният клиничен подход е лечение първо на ендодонта и в допълнение – на пародонталния проблем.

ЛИТЕРАТУРА

1. Al-Fouzan KS A new classification of endodontic-periodontal lesions. *Int J Dent.* 2014;2014:919173. doi: 10.1155/2014/919173
2. Blomlof L, Lengheden A, Lindskog S. Endodontic infection and calcium hydroxide treatment. Effects on periodontal healing in mature and immature replanted monkey teeth. *J Clin Periodontol.* 1992;19:652–8.
3. Chen SY, Wang HL, Glickman GN. The influence of endodontic treatment upon periodontal wound healing. *J Clin Periodontol.* 1997;24:449–56.
4. Duggins LD, Clay JR, Himel VT, Dean JW. A combined endodontic retrofill and periodontal guided tissue regeneration technique for the repair of molar endodontic furcation perforations: report of a case. *Quintessence Int.* 1994 Feb;25(2):109-14.
5. Grudianov AI, Makeeva MK, Piatgorskaia NV. Modern concepts of etiology, pathogenesis and treatment approaches to endo-perio lesions. *Vestn Ross Akad Med Nauk.* 2013;(8):34-6.
6. Hiatt W, Amen C. Periodontal pocket elimination by combined therapy. *Dent Clin North Am.* 1964;133:44.
7. James H. S. Simon, Dudley H. Glick, Alfred L. Frank The Relationship of Endodontic-Periodontic Lesions *J Journal of Periodontology* 43,1972; 4:202-208.
8. Jivoinovici R, Suciuc I, Dimitriu B, Perlea P, Bartok R, Malita M, Ionescu C. Endo-periodontal lesion--endodontic approach *J Med Life.* 4,2014;7:542-4.
9. Kambale S, Aspalli N, Munavalli A, Ajgaonkar N, Babannavar RA sequential approach in treatment of endo-perio lesion a case report. *J Clin Diagn Res.* 8,2014; 8:ZD22-4.
10. Kerner S, Bronnec F. Conservative treatment of a large facial midroot perforation. *Case Rep Dent.* 2015;2015:326302.
11. Lindhe J. *Clinical periodontology and implant dentistry.* 4th ed. Blackwell Munksgaard; 2003. pp. 339–45.
12. Meister F Jr, Lommel TJ, Gerstein H, Davies EE. Endodontic perforations which resulted in alveolar bone loss. Report of five cases. *Oral Surg Oral Med Oral Pathol.* 47,1979;5:463-70.
13. Mhairi RW. The pathogenesis and treatment of endo-perio lesions. *CPD Dent.* 2001;2:9–95.

14. Newman, Takei, Klokkevold, Carranza. 10th ed. Saunders; 2006. Clinical Periodontology; pp. 88–90.
15. Oh SL, Fouad AF, Park SH. Treatment strategy for guided tissue regeneration in combined endodontic-periodontal lesions: case report and review. J Endod. 35,2009; 10:1331-6.
16. ROTSTEIN I, James H. S The endo-perio lesion: a critical appraisal of the disease condition Endodontic Topics 13, 2006;1:34–56
17. Rotstein I, Simon JH. Diagnosis, prognosis and decision making in the treatment of combined periodontal-endodontic lesions. Periodontol 2000. 2004;34:265–303.
18. Schilder H. Endodontic-periodontal therapy. In: Grossman L, editor. Endodontic Practice. 6th ed. Philadelphia: Lea and Febiger; 1965.
19. Shenoy N, Shenoy A. Endo-perio lesions: diagnosis and clinical considerations. Indian J Dent Res. 21, 2010; 4:579-85.
20. Simon JH, Glick DH, Frank AL. The relationship of endodontic-periodontic lesions. J Clin Periodontol. 1972;43:202.
21. Simon P, Jacobs D. The so-called combined periodontal-pulpal problem. Dent Clin North Am. 1969;13:45–52.
22. Solomon C, Chalafin H, Kellert M. The endodontic periodontal lesion, a rational approach to treatment. J Am Dent Assoc. 1995;126:473–9.
23. Vishal Anand, Vivek Govila, Minkle Gulati Endo-Perio Lesion: Part II (The Treatment) – A Review Archives of Dental Sciences 3, 2012;1: 10-16.
24. von Arx T1, Cochran DL. Rationale for the application of the GTR principle using a barrier membrane in endodontic surgery: a proposal of classification and literature review. Int J Periodontics Restorative Dent. 21,2001;2:127-39.
25. Wong R, Hirsch RS, Clarke NG. Endodontic effects of root planning in humans. Endod Dent Traumatol. 1989;5:193–6.

Адрес за кореспонденция:

Мая Дойчинова

Катедра по консервативно зъболечение и орална патология

Факултет по дентална медицина,

Медицински университет - Варна

e-mail: drmd@abv.bg